Aus dem Horst Wessel-Krankenhaus Berlin (Röntgen-Abteilung).
Leiter: Professor Dr. W. Knothe.

Beitrag zur Klinik der Pericarditis calculosa und Accretio pericardii als Folgezustände der Pericarditis

INAUGURAL-DISSERTATION

zur Erlangung des Medizinischen Doktorgrades an der Friedrich-Wilhelms-Universität zu Berlin

vorgelegt von

Richard August
aus Berlin

Tag der Promotion: 6. März 1941

VERLAG RUDOLPH PFAU :: BERLIN NW 7

M 440

Gedruckt mit Genehmigung
der
Medizinischen Fakultät der Universität Berlin

Dekan: Prof. Dr. K r e u z
Referent: Prof. Dr. K n o t h e
Korreferent: Prof. Dr. v. B e r g m a n n

R. UNIV.
BIBLIOTHEEK
LEIDEN

Als häufigste *Spätfolgen der Pericarditis* sind die schwielige Verdickung des Herzbeutels, die Obliteration der beiden Herzbeutelblätter und die Verwachsungen des Herzbeutels mit der Umgebung zu nennen. Ferner werden jene Formen der Obliteration des Pericards, bei denen es zu Kalkeinlagerungen kommt, unter dem Begriff des „Panzerherzens" zusammengefaßt. Letztere sind äußerst selten. Die Bezeichnung „Panzerherz" für die Pericarditis calculosa ist richtig, weil solche Kalkeinlagerungen tatsächlich eine Panzerwirkung im Sinne einer hochgradigen mechanischen Behinderung der Herzfunktion ausüben können; jedoch gilt diese Behauptung nur mit Vorbehalt, denn es sind aus der Literatur auch Fälle bekannt, die lange Zeit symptomlos blieben (H. v. Hecker). Es ist daher anzunehmen, daß als Hauptmoment für die Behinderung der Herzaktion in jedem Fall der Verklebung der beiden Herzbeutelblätter anzusehen ist. Liegen solche Verklebungen nicht vor, so kann trotz vorhandenen Kalkpanzers die Dehnungsfähigkeit des Herzens ausreichend erhalten bleiben. Das klinische Bild, das durch die oben genannten Folgeerscheinungen der Pericarditis hervorgerufen werden kann, ist ein sehr wechselvolles. Es lassen sich im allgemienen *zwei vorspringende Gruppen* unterscheiden (Volhard und Schmieden):

1. Fälle, bei denen die Verwachsungen mit der Brustwand überwiegen,

2. Fälle, bei denen die Schrumpfung des schwielig verdickten Herzbeutels im Vordergrund steht.

Bei der ersten Gruppe kommt es am häufigsten zu Adhaesionen mit der vorderen Brustwand, aber auch mit der Wirbelsäule und mit dem mediastinalen Bindegewebe. Man spricht dann von einer Accretio pericardii bzw. von einer schwieligen Mediastinopericarditis.

Bei der zweiten Gruppe dagegen kommt es in der Hauptsache zu einer Umklammerung des Herzens durch das derbe, schrumpfende Bindegewebe und man stellt diese der ersten Gruppe unter der Bezeichnung Concretio pericardii gegenüber.

Oft genug lassen sich diese beiden Gruppen aber schwer, bisweilen sogar gar nicht voneinander trennen, denn nicht immer werden sich die krankhaften Veränderungen speziell in der einen oder der anderen Form, d. h. also als Accretio oder als Concretio pericardii äußern, sondern es gibt selbstverständlich Misch- und Uebergangsformen. So lassen sich naturgemäß auch die beiden Grundformen nicht immer im Erscheinungsbild ohne weiteres voneinander trennen. Ganz allgemein kann man feststellen, daß bei der Accretio pericardii in erster Linie eine Einziehung der Herzgegend, mitunter auch der ganzen Brustwand, während der Systole und ein Vorschleudern derselben während der Diastole kennzeichnend ist. Bei der Concretio pericardii dagegen fehlen charakteristische Symptome fast ganz. Erst wenn es zu einer starken „Einflußstauung" (Volhard) infolge der Umklammerung des Herzens gekommen ist, kann man eventuell aus der Geringfügigkeit des objektiven Befundes und der dazu im Widerspruch stehenden Schwere des Krankheitsbildes auf die richtige Diagnose kommen. Augenlider-Oedeme, gedunsenes Gesicht, inspiratorisches Anschwellen der Venen, mitunter diastolischer Venenkollaps, Stauungsleber, Trommelschlegelfinger usw. beherrschen das wechselvolle klinische Bild.

Indessen sind wir mit der verfeinerten modernen Diagnostik, insbesondere der Röntgendiagnostik in der Lage, beide Formen voneinander zu trennen.

Es sollen in der vorliegenden Arbeit zwei Fälle von „Panzerherz" und ein Fall von einer Accretio pericardii behandelt werden. Die ausführliche Besprechung der beiden Panzerherz-Fälle wird wegen der ausgesprochenen Seltenheit dieser Erkrankung gerechtfertigt; der Fall der Accretio pericardii ist wegen der besonders weit zurück zu verfolgenden Krankheitsgeschichte und des Verlaufs über 20 Jahre hinaus besonders bemerkenswert. Die Fälle stammen aus dem Horst Wessel-Krankenhaus und aus der Krankenanstalt „Paulinenhaus". Auch die Röntgenbilder und Elektrokardiogramme verdanke ich daher, soweit sie nicht von mir zusätzlich angefertigt wurden, den genannten Kliniken.

Zunächst mögen aus der mit zugänglich gewesenen Literatur im folgenden ähnliche Beobachtungen mitgeteilt werden:

In einer Arbeit „Ueber Pericardverkalkungen" hat O. Rummert berichtet, daß die ersten Arbeiten über das Panzerherz bereits im Jahre 1899 von Diemer veröffentlicht wurden; er beschrieb damals auf Grund der Bearbeitung von Sektionsmaterial die

„Kalkablagerungen an serösen Häuten des Herzens". Die ersten röntgenologischen Arbeiten erschienen dagegen erst viele Jahre später, so von Groedel und Schwarz (1910/11). Auf die Ursache der Verklebungen und Kalkablagerungen am Herzbeutel eingehend, kommt Rummert zu dem Schluß, daß, nachdem seit den ersten Arbeiten in der Literatur viele Fälle bekannt sind, es als sicher angenommen werden kann, daß die Ursache von Verklebungen und Kalkablagerungen in einer Entzündung des Herzbeutels zu suchen ist. Es kommen als hauptsächliche Krankheiten die Pericarditis, Myocarditis, Tuberkulose, Lungenentzündung und Pleuritis in Frage. Auch Traumen können auslösend sein, wenn sie eine Entzündung des Herzbeutels zur Folge haben. So beschreibt Tammann einen Fall, in dem 14 Jahre nach einem Herzschluß, der eine Pericarditis mit Erguß zur Folge hatte, Herzbeutelverkalkungen auftraten, die erfolgreich operiert wurden. Andere Autoren wieder geben die Entwicklungsdauer einer Verkalkung auf etwa 20 Jahre an. Die von Cax aufgeworfene Frage, ob eine Störung im Kalkstoffwechsel für die Kalkablagerungen ursächlich eine Rolle spielt, erscheint deshalb unwahrscheinlich, weil bisher jedenfalls nichts darüber bekannt ist, daß Kranke mit pericarditischen Kalkablagerungen auch an anderen Stellen des Körpers, die besonders zu Kalkablagerungen neigen, wie z. B. die Herzklappen, Aorta, Gefäße, Myocard, Pleura und Zwerchfell, solche aufweisen (Rummert). Allgemein werden die Lokalisation der Kalkablagerungen und der Grad der Verwachsungen für die Schwere des Krankheitsbildes als ausschlaggebend bezeichnet. Was die Lokalisation der Kalkablagerungen anbetrifft, so ist nachgewiesen worden, daß mechanische Einflüsse eine große Rolle spielen. H. Rieder gibt auch als hauptsächlichste Stellen für das Zustandekommen von Kalkablagerungen das Gebiet des Sulcus coronarius und die dem Zwerchfell zugekehrte Seite der rechten Kammer an, dann den rechten Vorhof und schließlich die linke Kammer; am seltensten sind sie an der Herzspitze und am Conus pulmonalis. Das heißt mit anderen Worten, daß an Stellen größter Bewegung die Kalkablagerungen am seltensten vorkommen.

Im allgemeinen kann man sagen, daß, je ausgedehnter die Verwachsungen sind, umso schwerer das Krankheitsbild ist, denn größere Verwachsungen machen auch in der Regel eine größere Behinderung der Herzfunktion. Allgemein gültig ist, daß bei der Concretio pericardii die Diastole beeinträchtigt ist. Handelt es

sich dagegen um eine Accretio, so ist die Systole erschwert. Letzteres gilt z. B. für Fixationen des Herzens infolge Schwartenbildung zwischen Vorderfläche des Herzens und Brustbein. Nach Schinz verlagert sich ein so angelötetes Herz während einer tiefen Inspiration nie nach abwärts, obwohl das sich kontrahierende Zwerchfell einen Zug nach unten ausübt, sondern es wird im Gegenteil mit dem Sternum nach oben gezogen. So wird die Lage des Herzens bei der Einatmung zunehmend schlechter und die Folge davon ist eine Stauung in den Venen mit entsprechender Erschwerung der Füllung des Arteriensystems und eine Verkleinerung des Schlagvolumens. Kußmaul bezeichnet die dadurch zustandekommende Pulsform, bei der während der ganzen Dauer der Inspiration der Puls schwach wird, ja sogar ganz verschwindet, um erst wieder bei der Exspiration, wenn der Thorax einsinkt, zum Vorschein zu kommen bzw. größer zu werden, als Pulsus parodoxus und betont, daß er als Symptom der Pericarditis bzw. Mediastinitis eine besondere Rolle spielt. Nach Groedel seien vor allem auch die Bewegungen des Zwerchfells die mechanisch-dynamischen Bedingungen für das Zustandekommen des Pulsus paradoxus. Fischer weist darauf hin, daß neben der Beeinträchtigung der Herzfunktion infolge Einmauerung des Herzens im Schwielenpanzer auch noch andere mechanische Momente, die als Eigenbehinderung des Herzens aufzufassen sind, eine wichtige Rolle spielen, denn innerhalb des Schwielenmantels kommt vor allem eine Druckwirkung des muskelstarken linken Ventrikels gegen die übrigen Herzteile zustande. Der rechte Ventrikel und besonders die noch schwächeren Vorhöfe kommen in schwere Bedrängnis. Er kommt zu dem Schluß, daß also der Synergismus im System der einzelnen Herzteile einem Antagonismus Platz machen muß.

C. Rohde beschreibt die Folgeerscheinungen bei Verengerung der vena cava inf. zwischen Herzbeutel und Zwerchfell. Es kommt dadurch zu einer Verkleinerung des Schlagvolumens und zu einer Blutdrucksenkung. Erst wenn durch die Stauung Organveränderungen in Gestalt degenerativer Prozesse, besonders der Leber, zustande kommen, kommt es infolge des erhöhten Widerstandes im Gefäßgebiet der vena cava inf. zu einer Blutdruckerhöhung.

Müller legt klar, daß infolge der Projektionsverhältnisse die Kalkablagerungen im Röntgenbild vorwiegend links sichtbar sind, während sie anatomisch häufiger, wie bereits erwähnt, am rechten Ventrikel vorkommen.

Schinz weist darauf hin, daß Verwachsungen bzw. Kalkeinlagerungen, die nicht direkt sichtbar werden, eventuell zu erkennen sind an Formveränderungen der Herzkonturen, Zackenbildungen des Herzrandes bei Mediastinopericarditis, an fehlender Bewegungsänderung im Stehen und im Liegen und an Veränderungen der Herzpulsation und des Zwerchfells, so z. B. an einer Hemmung der Beweglichkeit der medialen Zwerchfellabschnitte bei der Inspiration.

Was die Veränderungen des Herzschattens bei der Atmung anbetrifft, so behaupteten Holzknecht und Hofbauer im Gegensatz zu den meisten anderen Autoren, daß das Herz bei der Inspiration größer werde. Durch die Flächenkymographie von Stumpf ist festgestellt worden, daß 2 entgegengesetzt arbeitende Einflüsse zur Auswirkung kommen:

1. die respiratorische Lageänderung, die das Herzbild in der Inspiration kleiner erscheinen läßt. Diese scheinbare Aenderung der Herzgröße ist proportional den Zwerchfellexcursionen;

2. die respiratorische Größenänderung, die durch intrathorakale Druckschwankung das Herzbild bei der Inspiration größer macht. Diese respiratorische Größenänderung ist eine echte Vergrößerung.

Wenn es auch Fälle geben mag, wo die respiratorische Lageänderung und die respiratorische Größenänderung sich gerade ausgleichen, so daß die Größe des sagittalen Herzbildes bei der Atmung etwa unverändert bleibt, so verdienten doch gerade alle Abweichungen von der „Norm" bei der Diagnostik der Pericarditis, ob ohne oder mit Kalkeinlagerungen, große Beachtung, besonders dann, wenn die Verwachsungen oder Kalkablagerungen nicht direkt sichtbar sind.

Das Elektrokardiogramm ist meist uncharakteristisch und nur dann von Bedeutung, wenn — wie häufig — neben der Pericarditis eine Myocarditis bestanden hat. Es werden kleine Kammerschwankungen, negative T-Zacken in ein oder zwei Ableitungen und Vorhofflimmern beschrieben. In anderen Fällen, auch bei schweren, findet man ein völlig regelrechtes Bild. Wenn eine seitliche Verschiebung des Herzens vorlag, so fand Boden bisweilen eine Verlängerung der Q- und S-Zacke, ähnlich wie man sie auch bei Mediastinaltumoren finden kann. A. Weber fand in 4 autoptisch bewiesenen Fällen von Pericarditis zwei Mal einen ausgesprochen hohen Abgang von T (Coronarwelle). Gewisse Unterschiede bestanden gegenüber dem frischen Infarkt-Ekg insofern, als der hohe Ab-

gang von T nicht in konvexem sondern in ausgesprochen konkavem Bogen erfolgte, Kurven, die sehr an die von W. Trendelenburg von Herzgesunden erhaltenen Kurven erinnern, wenn er von der Brustwand (Herzmitte) zum linken Bein ableitet. Immerhin zeigt dieser Befund, daß zum mindesten ähnliche Ekg-Bilder vorkommen können, ohne daß ein Herzinfarkt vorliegt (Z. f. exp. Med. 92, 36, 1933).

Es folgen jetzt die von mir untersuchten Krankheitsfälle, als erster ein Fall von Accretio pericardii, dann zwei Fälle von „Panzerherz".

Fall 1.

Es handelt sich um den Fabrikarbeiter P. G., der im Jahre 1913 erstmalig in der Medizinischen Klinik Düsseldorf behandelt wurde. Das Krankenblatt enthält folgende Angaben des damals 25jährigen Patienten:

F. A. Eltern leben, sind gesund. 2 Brüder und eine Schwester sind ebenfalls gesund. Pat. ist ledig.

E. A. Als Kind Masern und Keuchhusten. Sonst immer gesund. Potus mäßig, Nikotin mäßig. Inf. veneria negatur.

1904: Mit 16 Jahren **Gelenkrheumatismus.** Sei vollständig steif gewesen und hat ¼ Jahr mit Fieber zu Hause gelegen. Ist danach aber wieder beschwerdefrei gewesen und hat gearbeitet. Damals keine Herzbeschwerden.

1908 wurde bei der militärärztlichen Untersuchung ein **Herzfehler** festgestellt, wurde aber doch k. v. geschrieben.

1912: Infolge einer Erkältung erneutes Auftreten von Gelenkbeschwerden, sehr schweres Krankheitsbild. Lag 4 Wochen im Krankenhaus. Hier wurde eine feuchte Rippenfellentzündung festgestellt, wurde punktiert.

1913 erfolgte Einweisung in das Städtische Krankenhaus Düsseldorf wegen rheumatischer Beschwerden in Schultern, Knien und Füßen und wegen Stichen in der Brust. Er hatte damals sehr starkes Herzklopfen, morgens Husten und Auswurf und starke Atemnot.

Der damalige Befund, der von meinem derzeitigen Chef als Assistent der dortigen Klinik im Jahre 1913 aufgenommen wurde, ergab folgendes:

Mittelgroßer Mann von schwächlichem Körperbau und Muskulatur; geringes Fettpolster, schlechter Ernährungszustand. Haut und sichtbare Schleimhäute wenig durchblutet. Cyanose im Gesicht. Periphere Extremitätenteile stark gerötet. Plattfüße und pedes valgi bds. Kyphose der B. W. S. in den oberen Partien. Gelenke momentan frei. Brustkorb flach, wenig breit und tief; ungenügend beweglich und ausdehnbar. Schlüsselbeingruben bds. gleich. Linke Seite schleppt beim Atmen nach. Umfang 81—84 cm.

Lungen: Re. vo unten VI—VII. R. gut verschieblich.

Re. hi. unten X.—XI R. verschieblich.

Li. vo. unten VIII. R. wenig verschieblich.

Li. hi. unten VIII. R. Dämpfung.

Atemgeräusche: Verschärftes, rauhes Inspirium li. hi. unten. Ueber der gedämpften Partie abgeschwächtes Atmen und abgeschwächter Stimmfremitus, zeitweise inspiratorisches kurzes Knacken.

Röntgenbild: Starke Verbreiterung des Hilus nach links. Rechts deutlicher Hilus mit alten Verkalkungsherden; Lungenspitzen sauber.

Kreislauf: Puls schlecht gefüllt und weich; Rhythmus gleichmäßig. Frequenz 102—108.

R. R. 170/90 mm. Hg.

Herzspitzenstoß: 6. I. C. R. auswärts von der Mammilarlinie, hebend, verbreitert.

Herztöne: Lautes systolisches und diastolisches (kürzeres) Geräusch über der Mitralis. I. Pulm. Ton akzenturiert.

Digestionstraktus: Zunge feucht, Rachen und Tonsillen o. B. Abdomen unter Thoraxniveau; nirgends druckempfindlich. Milz und Leber nicht vergrößert, Hernien ø. Genitale o. B.

Urin: Albumen, Saccharum: ø.

N. S. Pupillen reagieren prompt auf L. u. C.

Reflexe: P. S. und A. S. R. ++.

Keine Kloni. Babinski ø, Romberg ø, Sensibilität o. B.

Die **Diagnose** lautete damals auf **Mitralvitium** (an der Grenze der Kompensation) und rezidivierende **Polyarthritis.**

Die **Behandlung** dauerte vom 6. VI. 1913 — 31. X. 1913 und bestand hauptsächlich in einer Digitalisierung. Ein frischer Infarkt rechts hinten, unten, komplizierte den an sich schon schweren Zustand sehr. Die Leber war druckempfindlich, aber nicht besonders vergrößert. Es mußte bei der Entlassung die vorübergehende Invalidisierung des Patienten beantragt werden.

Bei seiner Aufnahme im „Paulinenhaus", Berlin, wurde der Patient dann am 2. II. 1937 von mir erstmalig untersucht.

Die **Anamnese** wurde wie folgt ergänzt:

Pat. hat im Jahre 1913/14 ein halbes Jahr bei den Eltern gelebt, dann wieder gearbeitet.

1914 zum Militärdienst eingezogen, aber zurückgestellt. Hat sich dann als freiwilliger Schipper gemeldet (Januar—Juni 1915). Hatte keine besonderen Herzbeschwerden. Wurde dann von der Fa. Siemens nach Berlin reklamiert.

Bis 1928: nie ernstlich krank gewesen. Schwere körperliche Arbeit beschwerdefrei verrichtet. Hochhäuser treppauf-treppab mit Werkzeug gelaufen.

1928: Bei Siemens aufgehört. Hatte etwas Reißen und wurde nach Moorbad Luckau verschickt. Bekam 32 Moorbäder, danach Besserung. Spürte auch das Herz etwas, besonders Luftknappheit, aber keine ärztliche Behandlung.

1932: CO-Vergiftung bei einer Hauswartstellung in einer Schule. Ohnmächtig geworden, wurde bald gefunden. Zu Hause gelegen und behandelt. Anschließend Lungenentzündung. Röcheln und Auswurf.

Seitdem langsame Verschlechterung. Auffallende blaue Verfärbung des Gesichts, erst an der Nase, dann immer weiter.

Seitdem in Behandlung; Herzmittel.

1935: Krankenanstalt „Paulinenhaus“ (24. VIII. — 19. IX. 1935).

Altes Krankenblatt: **Diagnose: Herzmuskelinsuffizienz bei alter Polyserositis.**

Besserung bis Oktober 1936.

Dann wieder Verschlechterung: Atemnot, blaue Verfärbung, keine Oedeme.

1937: Erneute Einweisung ins „Paulinenhaus“.

Befund:

1.64 m. großer Mann in ausreichendem Ernährungs- und Kräftezustand. Muskulatur ausreichend; Fettpolster gering. Zeigt das Bild einer ausgesprochenen Stauung. Starke Zyanose im Gesicht. Nase blaurot. Ohren, besonders das rechte, ebenfalls blaurot verfärbt. Gesicht aber nicht gedunsen; keine Oedeme.

Kopf: Conjunktivitis bds. Pupillen reagieren auf L. u. C. Mund und Rachen o. B. Zähne defekt, lückenhaft.

Hals: Starke Venenstauung ohne Pulsation, besonders rechts.

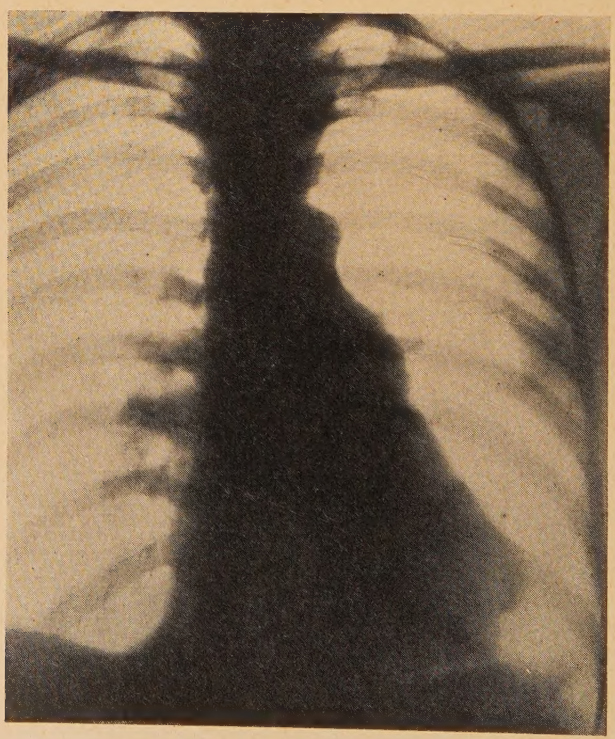

Thorax: schmal und flach, wenig dehnungsfähig. Umfang 84—85,5 cm. Atembewegungen unter starker Zuhilfenahme der auxiliären Muskeln. Systolische Einziehung im VI. I. C. R. 1 Querfinger links von der Mammilarlinie. Starke Pulsation über der Herzgegend. Während der Diastole deutlich fühlbares Vorschleudern.

Herz: Grenzen nach links um etwa einen Querfinger verbreitert.

Töne: Lautes systolisches Geräusch, am deutlichsten an der Spitze. II. P. T. akzentuiert.
R. R. im Liegen 120/68 mm. Hg.
im Stehen 120/65 mm. Hg.

Puls: Weich, von gleichmäßigem Rhythmus. Frequenz: in Ruhe 104 Schläge in der Minute, nach 10 maligem Stuhlsteigen 124 Schläge in der Min.

Lungen: Feuchtes Rasseln über beiden Unterfeldern. Verschärftes, rauhes Atemgeräusch über den Lungenwurzeln. Perkussionschall hell. Keine Dämpfung. Geringe Verschieblichkeit der Zwerchfelle bei der Atmung.

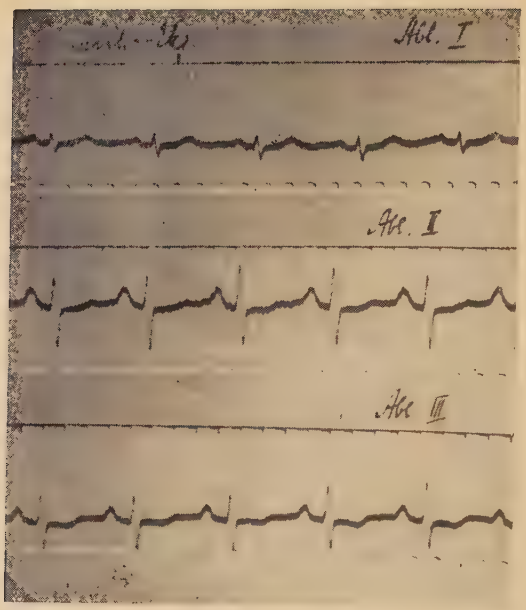
Abl. I
Abl. II
Abl III

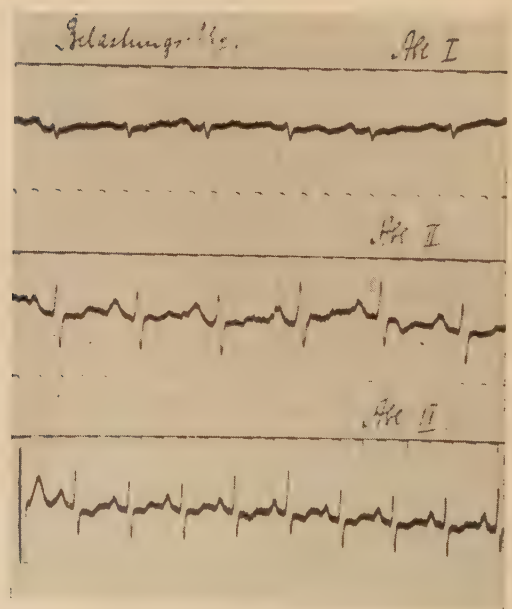
Abl I
Abl II
Abl III

Abdomen: liegt unter Thoraxniveau. Spitzer epigastrischwer Winkel. Der Leberrand überragt eben den rechten Rippenbogen. Die Leber ist im epigastrischen Winkel zu palpieren, nicht druckempfindlich, hart. Milz nicht palpabel.

Leistengegend: o. B.

Genitale: o. B.

Extremitäten: Plattfüße beiderseits, keine Oedeme; Trommelschlegelfinger beiderseits.

Z. N. S. Reflexe normal auslösbar, keine pathologischen Reflexe.

Uebrige Untersuchungsbefunde:

Wa R.: negativ.

Urin: Eiweiß, Zucker negativ, Urobilinogen leicht positiv.

Bilirubinspiegel im Blut: 0,8 mg. %.

Kalkspiegel im Blut: 10,9 mg. %.

Die **Röntgendurchleuchtung und Aufnahmen** ergaben folgenden Befund:

In beiden Lungen vermehrte Streifenzeichnung, die von beiden Hili ausgeht, welche stark verbreitert sind. Das Herz ist weit nach links herübergezogen, so daß der rechte Rand der Brustwirbelsäule zu übersehen ist. Die Zwerchfelle zeigen lateral ausgedehnte Adhaesionen, durch welche die Beweglichkeit stark herabgesetzt ist. Die Phrenicosostalwinkel sind durch diese Adhaesionen ausgefüllt.

Das linksverzogene Herz zeigt ausgesprochene Mitralkonfiguration mit einer starken Vorwölbung des linken mittleren Bogens. Der linke Ventrikel ist besonders zur Spitze zu verbreitert. Wegen der bogenförmigen Abgrenzung scheint es sich dabei um eine echte Hypertrophie zu handeln, obwohl auch die Lageveränderung des Herzens zu einer scheinbaren Vergrößerung beiträgt. Der Pulmonalbogen ist ebenfalls stark vorgebuchtet und pulsiert stark. Der Winkel zwischen dem rechten Herzrand und Zwerchfell ist, wie bereits oben erwähnt, deutlich durch Adhaesionen zwischen Herz und Pleura basalis verschattet. Bei seitlicher Drehung fällt die Einengung des Retrocardialraumes, besonders im unteren Drittel auf, die durch die Vergrößerung des linken Ventrikels bedingt ist. Die Vorderfläche des Herzens reicht so weit an die vordere Thoraxwand heran, daß sie von letzterer kaum zu trennen ist. Es liegen mit Wahrscheinlichkeit Adhaesionen zwischen Pericard und vorderer Thoraxwand vor.

Das **Elektrokardiogramm** zeigt in Ruhe in Abl. I. Sinusrhytmus. Normale Ueberleitungszeit. Niedriges R. Isoelektrisch anlaufendes S-T, positives T.

In Abl. II: hohes, angedeutet gespaltenes P. Normale Ueberleitungszeit. Nach normal hohem R sehr tiefes S. T verstrichen. S-T etwas gesenkt.

In Abl. III: Breites P. Tiefes S. Negatives T. S-T mäßig gesenkt.

Nach Belastung: Tachykardie. Es tritt insofern eine Aenderung ein, als das T in Abl. I. wesentlich flacher, fast verstrichen ist; das T in Abl. II nunmehr negativ wird. Die Aufsplitterung der Vorhöfe in Abl. II ist noch deutlicher geworden. Das S-T Stück hat sich noch mehr gesenkt. Das gleiche gilt für die Abl. III.

Zusammenfassend kann also gesagt werden, daß mit zunehmender Belastung eine zunehmende Coronarinsuffizienz auftritt. Die Vorhofstauung wird größer.

Verlauf. Während der Zustand bisher unter Digitalismedikation leidlich war, konnte die Kompensation jetzt nur durch eine langdauernde Strophanthinbehandlung aufrecht erhalten werden. Nach der Entlassung aus dem Krankenhaus hat sich dann aber der Zustand bald wieder verschlechtert. Patient kam noch im gleichen Jahre ad exitum. Sektion konnte leider nicht durchgeführt werden, da der Patient zu Hause verstarb.

Wenn in diesem Fall die Verwachsungen des Herzbeutels mit der Umgebung das Krankheitsbild beherrschend beeinflußten, zeigt der nächste Fall die Folgeerscheinungen bei Verwachsung der beiden Herzbeutelblätter bei gleichzeitig vorhandener Kalkablagerung im Pericard.

Fall 2.

Frau A. G., geb. am 13. 12. 1896.

F. A. Vater und Mutter sind an Herzschlag gestorben. Geschwister bis auf eine Schwester, die zuckerkrank ist, gesund. Ehemann gesund. Keine Kinder, keine Erbkrankheiten, keine Geisteskrankheiten.

E. A. Als Kind Masern, Diphtherie. 1927 setzten die ersten Herzbeschwerden ein: Luftknappheit, geschwollene Füße, aufgetriebener Leib. Es wurde eine Pericarditis festgestellt und die Patientin in das Moabiter Krankenhaus eingeliefert. Dort wurde sie noch im gleichen Jahr operiert: **Cardiolyse.** Resektion der 2.—7. Rippe. Im Anschluß an die Operation bekam Pat. eine rechtsseitige feuchte Rippenfellentzündung und mußte mehrfach punktiert werden. Sie hat später noch einmal wegen „Herzschwäche" im Krankenhaus gelegen, fühlte sich dann aber wieder recht gut; sie hat sogar getanzt und gebadet, konnte beschwerdefrei Treppen steigen usw.

1933 Aufnahme im Horst Wessel Krankenhaus:

Sie gibt an, seit der Operation keine Menstruationsblutungen mehr gehabt zu haben. Seitdem habe sie aber an den Tagen, an denen die Periode zu erwarten sei, plötzlich einsetzende Anfälle von Wutausbrüchen und Zwangshandlungen. Wird dann gegen ihre Umgebung tätlich, beginnt Suicidversuche usw. Ein solcher Anfall ereignete sich auch an dem Tage vor der Einweisung.

Die damals 36jährige Patientin war in leicht reduziertem Ernährungs- und Kräftezustand und wurde weinend eingeliefert, war teilnahmslos gegen ihre Umgebung und völlig unzugänglich.

Sie lag vom 16. 6. — 3. 7. 33 in stationärer Behandlung. Stärkere Dekompensationserscheinungen fehlten, insbesondere bestanden keine Anzeichen für eine Stauung im Lungen- und Leberkreislauf. Wa R. war negativ. Krankhafte Erscheinungen von Seiten des Z. N. S. bestanden nicht. Die Behandlung erfolgte mit Scillaren und Progynon.

Röntgenologisch wurde ein stark mitralkonfiguriertes Herz mit großer Kalksichel im hinteren linken Herzteil nachgewiesen.

Patientin wurde als „gebessert" entlassen.

Am 11. II. 1936 erneute Aufnahme im Horst Wessel-Krankenhaus: Die Patientin gibt an, seit der Entlassung vor 3 Jahren dauernd in ärztlicher Behandlung gewesen zu sein. Relative Beschwerdefreiheit habe nur ¼—½ Jahr lang bestanden. Hat wegen „Herzbeschwerden" in der Zwischenzeit mehrfach im Krankenhaus Moabit gelegen. Seit Oktober 1935 bekommt Patientin Novurit wegen bestehenden Ascites, seit Weihnachten im ganzen 35 Injektionen. Die Atembeklemmungen nehmen zu.

Am 2. 2. 36 habe sie Bekannte besuchen wollen und sei auf der Straße plötzlich bewußtlos zusammengebrochen. Wurde in das jüdische Krankenhaus geschafft und nach 8 Tagen entlassen, nachdem sie sich leidlich erholt hatte. Patientin war dann einige Tage zu Hause und hatte allerlei Aufregungen. Es trat ein neuer Anfall von Bewußtlosigkeit auf und in diesem Zustand erfolgte die Einweisung erneut in das Horst Wessel-Krankenhaus. Sie machte auch jetzt einen psychisch deprimierten Eindruck. Ausgesprochen psychotische Zustände wie damals traten aber nicht auf. Im Vordergrund standen jetzt die Zeichen der schweren cardialen Insuffizienz: hochgradige Cyanose der Haut und sichtbaren Schleimhäute, starke Schwellung der Halsvenen (Einflußstauung), Schwellung und Induration der Leber, die den rechten Rippenbogen um III Querfinger überragte. Ascites. Oedeme beider Beine.

Das **Elektrokardiogramm** zeigte eine absolute Arrhythmie mit schwerem Myocardschaden und Zeichen intraventrikulärer Reizleitungsstörungen.

Die Patientin wurde einer strengen Digitaliskur unterzogen und durch mehrfache Salyrganinjektionen entwässert. Bei der Entlassung am 14. III. 36 bestand noch ganz geringer Ascites. Der Allgemeinzustand war leidlich.

Ich selbst habe dann die Patientin nochmals am 12. 4. 37 untersucht:

Befund:

1.60 m. große Frau. Sehr starke Dyspnoe. Reduzierter Ernährungs- und Kräftezustand. Blasse Haut. Mäßige Cyanose der Lippen, starke Cyanose der oberen Extremitäten, Hochgradige Oedeme.

Kopf: Pupillen reagieren auf L. und C., li = re, rund. Mund und Rachen o. B.

Hals: Starke Venenstauung mit Pulsation. Inspiratorisches Anschwellen der Venen angedeutet. Die Schwellung der Halsvenen setzt sich auf die Armvenen fort.

Thorax: Flach, symmetrisch, starr. Brustumfang bei tiefer Ein- und Ausatmung 88 cm. Zwischen II. und VII. Rippe links von Sternum verläuft eine bogenförmige, etwa 30 cm. lange reaktionslose Narbe. Sehr lebhafte Pulsation über der Herzgegend: Systolische Einziehung, starkes diastolisches Vorschleudern.

Herz: Schon an der Pulsation erkennt man eine deutliche Linksverbreiterung. Die systolische Einziehung ist lateral von der Mammillarlinie am stärksten. Arrhythmia absoluta. Lautes, systolisches Geräusch, besonders an der Spitze. Unreine Diastole.

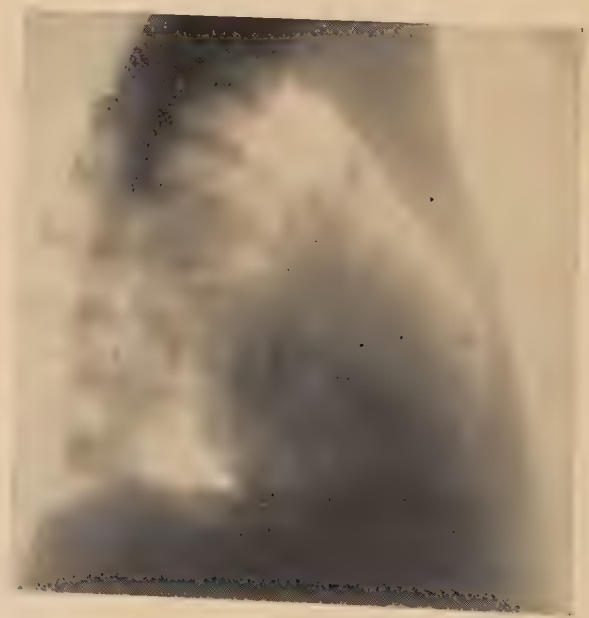

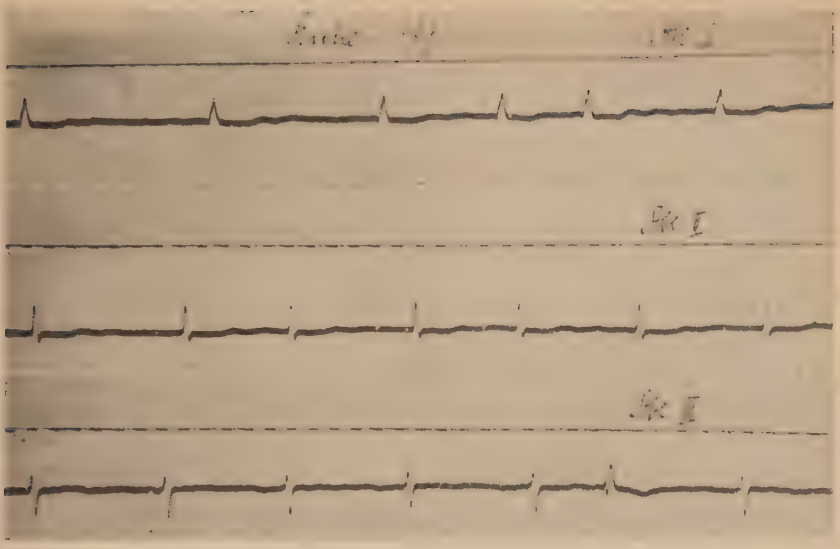

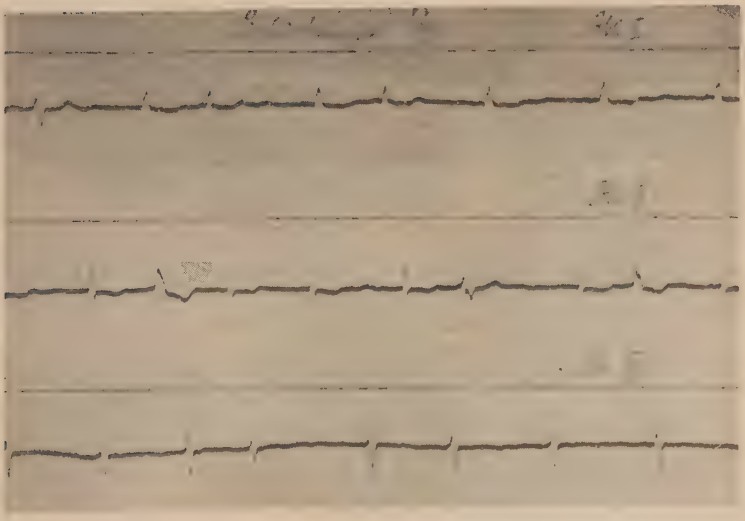

Puls in Ruhe 76 Schläge/Minute, weich; nach geringer Belastung 92 Schläge/Minute. Der Blutdruck bleibt dabei konstant auf 140/80 mm. Hg.

Lungen: Grenzen kaum verschieblich. Keine pathologische Dämpfung, bis auf eine Schallverkürzung rechts unten (vergrößerte Leber). Verschärftes Atmen über beiden Lungen. Hypostase.

Abdomen: Harte, handbreit den rechten Rippenbogen überragende, druckempfindliche Leber. Mäßiger Ascites. Milzvergrößerung.

Extremitäten: Starke Oedeme beider Beine, schlechte Durchblutung.

Z. N. S.: Reflexe normal auslösbar, keine pathologischen Reflexe.

Uebrige Untersuchungsbefunde:

Urin: Eiweiß Spuren, Zucker negativ, Kalkspiegel im Blut: 9,4 mg.%. Bilirubin im Blut: 0,5 mg.%.

Das **Elektrokardiogramm** zeigt wie das vom 12. II. 36 in Abt. I Vorhofflimmern. Absolute Arrhythmie. Niedriges und verbreitertes geknotetes R. Deprimiertes S-T. Flaches T.

Abl. II. Ebenfalls deprimiertes S-T, flaches T.

Abt. III. Sehr tiefes S. T verstrichen. Ventrikuläre Extrasystole.

Nach Belastung:

Tachyarrhythmie mit gehäuft auftretenden Extrasystolen. S-T I u. II nach wie vor deprimiert. T II jetzt z. T. negativ.

Es zeigt sich also, daß die Reizleitungsstörungen bei Belastung zunehmen und man kann auch eine zunehmende Coronarinsuffizienz annehmen.

Die **Röntgendurchleuchtung und Aufnahmen** ergaben folgenden Befund:

Lungenfelder insgesamt etwas vermindert lufthaltig und trübe. Die Hili deutlich vergrößert, die von ihnen ausgehende Gefäßzeichnung vermehrt. Einzelne der gestauten Gefäße sind bis in die Peripherie zu verfolgen. Das rechte Unterfeld ist aber stärker getrübt als die entsprechende Lungenpartie links; die Trübung ist schleierartig und geht ohne scharfe Grenze nach oben hin allmählich verloren. Wie auf der Seitenaufnahme ersichtlich, ist diese Trübung durch eine interlobäre Schwielen-Schwartenbildung bedingt, denn auf der Seitenaufnahme sieht man deutlich den Lungenspalt, der sich in der unteren Hälfte gabelt, als breite Verdichtungslinie von hinten oben nach vorne unten gehen.

Die Zwerchfelle sind beiderseits deutlich abgeflacht und lateral etwas angehoben; die Phrenicocostalwinkel stumpf. Die Zwerchfellbeweglichkeit war deutlich herabgesetzt und bei Durchleuchtung in fließender Rotation sah man, daß die Verschwartung des Phrenicostalraumes sich nicht nur auf die seitlichen Partien beschränkte, sondern auch an den vorderen und hinteren Anteil vorhanden war.

Das Herz hat seine normale Form verloren. Es ist dreieckförmig, die Herzbucht verstrichen, sogar etwas vorgewölbt. Der hintere untere Bogen setzt sich deutlich ab und ist lang. Das Herz ist nach links verbreitert. Die Herzspitze, die dem Zwerchfell aufliegt, steht gut 2 Querfinger von der seitlichen Thoraxwand entfernt. Auch nach rechts ist das Herz verbreitert. Die rechte Herzfläche ist relativ gradlinig begrenzt und der rechte Herzzwerchfellwinkel verstrichen. Im rechten Herzrand kann man im oberen

Anteil einen bogigen dichteren Schatten differenzieren, der auf den an der oberen rechten Herzkontur randbildend werdenden linken Vorhof bezogen wird. Der Aortenknopf konnte nicht differenziert werden. Die Pulsation des ganzen Herzens war sehr lebhaft, aber besonders schien die Bewegung im Bereich des linken mittleren Bogens verstärkt. Bei der Drehung über die schrägen in die seitlichen Durchmesser, die ja zur Beurteilung des Panzerherzens neben der Sagittalaufnahme als die eindruckvollsten gelten, sah man eine starke Einengung des R. C. R. durch die Vergrößerung des linken Ventrikels und des linken Vorhofs nach hinten. Diese beiden sind im Seitenbild nicht voneinander zu trennen. Ihr Schatten projiziert sich dicht vor den Wirbelsäulenschatten. Die seitliche Durchleuchtung und Aufnahmen zeigten ferner, daß das Herz nach vorne ebenfalls, wie zu erwarten, vergrößert war, so daß der retrosternale Raum in der unteren Hälfte des Thorax fast völlig aufgehoben ist. Man kann nach oben hin allmählich Lungenstruktur differenzieren.

Innerhalb der Herzkontur sieht man nun die ausgedehnten Verkalkungen und zwar in der Gegend der Herzbasis eine kreisförmige, gut bleistiftdicke, zusamemnhängende Verkalkung, die nach lateral geschlossen ist und medial keine Verkalkung zeigt. Von ihr abgehend nach unten im gewölbten Bogen eine ähnliche Verkalkung, die sich in der Gegend des Zwerfells aufteilt. Es ist anzunehmen, daß es sich dabei um Kalkablagerungen im Pericard in der Gegend der Herzbasis, in der Nähe der Kranzgefäße, und um eine breite Verkalkung entsprechend dem am vorderen Herzrand verlaufenden Gefäß handelt.

Die Verkalkung müßte dann am Uebergang von linken und rechtem Ventrikel gelegen sein. Für diese Annahme spricht auch die anatomische Lage der Verkalkung und ihre dem linken Ventrikel annähernd parallel verlaufende, bogige Form, die sich in Höhe des Zwerchfells verliert.

Entsprechend sind auch diese Verkalkungen im Seitenbild an der vorderen Herzkontur und an der hinteren Herzkontur an den Stellen sichtbar, wo man die Grenze zwischen den beiden Ventrikeln erfahrungsgemäß erwarten darf. Auch hier kann man, allerdings undeutlicher, in der Höhe der Herzbasis eine schräge Verkalkung erkennen, die die beiden anderen von oben nach unten gerichteten Verkalkungen abdeckt. —

Es wurden also an Hand dieses Falles die Folgeerscheinungen bei einem „Panzerherz" dargelegt; aber noch bei weitem ausgedehntere Verkalkungen wurden bei dem nun zur Beschreibung kommenden Fall nachgewiesen. Trotzdem waren hier die klinischen Erscheinungen wesentlich geringer:

Fall 3.

Herr F. F., geb. 5. X. 1893, Kutscher, seit 8 Jahren erwerbslos.

F. A. Mutter an Magenkrebs gestorben. Vater tot (Todesursache unbekannt).

1 Schwester 1914 an „Schwindsucht" gestorben. Sonst keine Lungenkrankheiten in der Familie.

2 Brüder leben; der eine wurde an Magengeschwüren operiert, der andere ist gesund.

Ehefrau kränklich. 2 gesunde Kinder.

E. A. Kinderkrankheiten nicht erinnerlich. Auch sonst gesund gewesen. Hat von frühster Jugend an schwer arbeiten müssen.

Kriegsteilnehmer. Als solcher erlitt er beim Einschlag einer Granate hinter der 1. Linie ein **Trauma.** Er wurde unter einem Wagen mit Bohlen begraben und erlitt sehr heftige Quetschungen an der Brust und an beiden Unterschenkeln, so daß er sich nicht mehr selbst aus seiner Lage befreien konnte. Wurde sofort ins Feldlazarett geschafft. Hatte besonders starke Schmerzen in der Brust und Atembeschwerden. Seitdem war er wiederholt in Lazaretten, weil er über anhaltende Schmerzen in der Brust und über Luftknappheit klagte. Von nun an konnte er Märsche nicht mehr leisten und keinen Tornister mehr tragen.

Er kam dann wegen „Asthma" nach Braunschweig und hat dort 2 Monate im Krankenhaus gelegen. Er ist damals noch nicht geröntgt worden.

Später kam er zur Wirtschaftskompanie, meldete sich dann freiwillig zur Kraftwagenkolonne, und hat noch den Krieg an der Westfront bis 18. XII. 1918 mitgemacht. Er ist mit dem EK II ausgezeichnet.

In der Heimat konnte er seinen schweren Beruf nicht mehr ausüben, weil sein Gesundheitszustand immer schlechter wurde und so schlug er sich als Straßenhändler schlecht und recht durch. Seit 1931 ist er arbeitsunfähig und bezieht Wohlfahrtsunterstützung. Erst im Jahre 1936 ging er in ärztliche Behandlung und wurde auf Veranlassung des behandelnden Arztes geröntgt. Dabei wurde ein **„Panzerherz"** festgestellt.

Bei der Untersuchung am 16. IV. 1937 klagte er über Atemnot, besonders beim Bücken, beim Wechseln vom Liegen zum Sitzen und beim Treppensteigen, ferner über starke Kopfschmerzen und über schlechten Schlaf. Morgens hatte er Husten und Auswurf. Geschlechtskrankheiten werden negiert. Nikotin und Alkohol nimmt er praktisch gar nicht zu sich.
Befund:

Der 1.59 cm. große Patient ist in ausreichendem Ernährungs- und Kräftezustand. Die Muskulatur ist gut ausgebildet. Fettpolster mittelstark. Körpergewicht 140 Pfund.

Die Haut und sichbaren Schleimhäute sind blaß-cyanotisch. Oedeme sind nicht vorhanden. Es besteht keine ausgesprochene Kurzatmigkeit.

Pupillenreaktion auf L. und C. ist positiv.

Am Hals keine verstärkte Venenzeichnung, keine Pulsation. Der Thorax ist breit, fast faßförmig. Brustumfang bei maximaler In- und Exspiration 98—96 cm.

Die Lungengrenzen sind nur wenig verschieblich. Ueber beiden Lungenunterfeldern hört man bei tiefer Inspiration Entfaltungsknistern. Sonst besteht überall normales Atemgeräusch und regelrechter Klopfschall.

Die Herzgrenzen sind perkutorisch nicht nennenswert verbreitert und die Herztöne wahrnehmbar. Der II. P. T. ist akzentuiert, im übrigen sind die Herztöne rein. Es besteht ein angedeuteter Pendelrhythmus.

Puls in Ruhe und nach Belastung um 80/Minute schwankend. Blutdruck nach R. R. 125/80 mm. Hg.

Der Bauch liegt im Thoraxniveau, Leber und Milz sind nicht geschwollen.

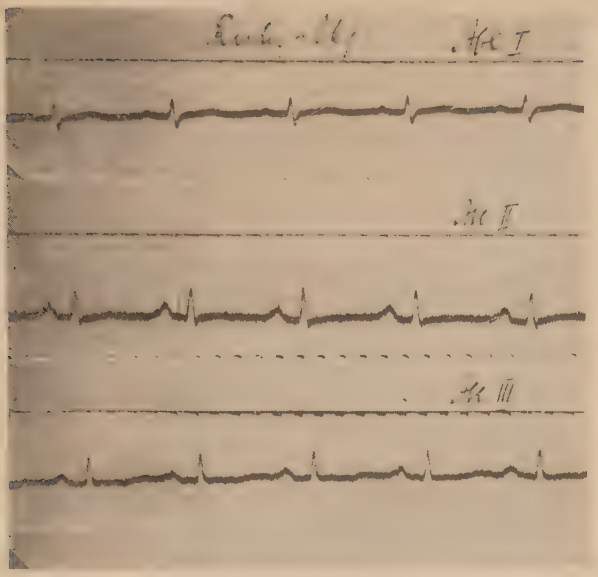

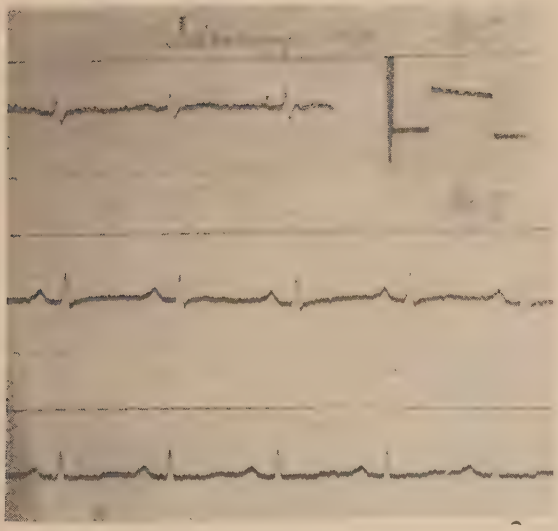

Extremitäten o. B.

Urin: Eiweiß und Zucker negativ. Sediment o. B.

Kalkspiegel im Blut 10,6 mg.%.

Bilirubinspiegel im Blut 0,9 mg.%.

Das **Elektrokardiogramm** ist in Ruhe und nach Belastung gleich: Es findet sich ein normaler Sinusrhythmus. Die Ueberleitungszeit ist nicht verlängert. Die R-Ausschläge sind etwas niedrig. In Abl. II Knotung in R_1 und R_2, S in Abl. I betont. T in allen 3 Ableitungen verstrichen. Das Ekg zeigt also außer einer leichten Myocardschädigung keine Besonderheiten.

Die **Röntgendurchleuchtung und Aufnahmen** zeigen den folgenden Befund:

Im Sagittalbild sieht man zunächst nur die mitrale Konfiguration des Herzens mit verstrichener Herztaille und die Abrundung der Herzspitze.

Das Herz ist insgesamt vergrößert. Der rechte untere Bogen wölbt sich stark vor und setzt höher als gewöhnlich an.

Der Aortenknopf ist klein.

An der linken Herzkontur sind zarte, schalenförmige Auflagerungen sichtbar, die jedoch in ihrer vollen Bedeutung erst auf den schrägen, bzw. auf der seitlichen Aufnahme zur Darstellung kommen.

Im 1. schrägen Durchmesser ist am Rande des linken Ventrikels die Kalkablagerung relativ zart, sie nimmt nach der Herzspitze hin etwas zu. Die dem Zwerchfell aufliegende Fläche ist auffallend gerade und entsprechend der relativen geringen Bewegung dieser dem Zwerchfell aufliegenden Herzfläche ist die Kalkeinlagerung beträchtlich. Am unteren Rande des rechten Ventrikel-Vorhofbogens ist die Kalkeinlagerung ebenfalls sehr ausgesprochen. Hier ist jedoch die Anordnung z. T. plattenförmig, z. T. krümelig.

Das Seitenbild ergibt im großen und ganzen die Ergänzung der beiden beschriebenen Aufnahmen und man erkennt an der allseitigen Umfassung des ganzen Herzens die Panzerform der Kalkeinlagerungen.

Die auf der sagittalen Aufnahme beträchtliche Verschwartung wird auch auf der Schräg- und Seitenaufnahme deutlich. Besonders erkennt man, wie das Zwerchfell an der vorderen Brustwand verschwartet und hochgezogen ist und man hat den Eindruck, daß das Herz insgesamt mindestens um einen Querfinger mehr angehoben ist als normaler Weise.

Weiter ist die untere Hälfte des Retrosternalraumes nicht so hell wie die obere Hälfte. Man erkennt auch hier ausgedehnte Adhaesionen zwischen vorderer Brustwand und Pericard.

Die durch die beschriebenen Veränderungen hervorgerufene Beeinträchtigung der Elastizität und die Erschwerung der diastolischen Erweiterung zeigt sich auch in den angefertigten Kymogrammen: Während an den Stellen der Kalkablagerungen die Bewegungsamplitude stark eingeschränkt ist, finden sich in den freien Gebieten kompensatorisch verstärkte Bewegungen, so besonders am oberen Teil des linken Ventrikels.

So gibt also auch hier das Röntgenbild einen entscheidenen Einblick in die Art und die Schwere des vorliegenden Veränderungen, wie sie das klinische Bild nicht annähernd vermitteln kann. —

Zusammenfassend läßt sich folgendes sagen:

Die vorliegende Arbeit soll einen Beitrag zur Klinik der Spätfolgen der Pericarditis liefern. Es kommen zwei Fälle von „Panzerherz" und ein Fall von Pericarditis adhaesiva zur Besprechung.

Es werden im Rahmen der Beschreibung dieser seltenen Krankheitsfälle zunächst an Hand der Literatur Ursachen und Folgen der bei diesen Krankheiten auftretenden Verwachsungen bzw. Kalkeinlagerungen am Herzbeutel auf die Herzfunktion erläutert und es wird dann auf die diagnostisch wichtigen klinischen Merkmale der beiden Hauptformen, der Concretio und der Accretio pericardii eingegangen. Dabei wird das wechselvolle klinische Bild herausgestellt, das die genaue Diagnosestellung zunächst unmöglich macht. Auch das Elektrokardiogramm versagt in den meisten Fällen. Eine Sonderstellung nimmt dagegen die Röntgenuntersuchung ein; daher werden auch bei der Beschreibung der Fälle die Röntgenuntersuchungen besonders herausgestellt, denn sie allein ermöglichen bisher die genaue Diagnosestellung.

Es folgt dann die Beschreibung der Fälle selbst:

Beim Fall 1 handelt es sich um eine Pericarditis adhaesiva nach Polyserositis infolge Gelenkrheumatismus. Es werden die Folgen dieser Erkrankung in einem über 20jährigen Verlauf geschildert, während derer der Patient mit Unterbrechung unter der gleichen ärztlichen Beobachtung blieb.

Fall 2 ist ein Fall von Pericarditis calculosa, deren Aetiologie nicht mehr sicherzustellen war. Außer den Resten einer alten Pleuritis fanden sich an dem mitralkonfigurierten Herzen ausgedehnte Verkalkungen in der Gegend der Herzbasis und am Uebergang von linkem und rechtem Ventrikel, also etwa im Gebiet des Sulcus coronarius und entlang dem Verlauf des am vorderen Herzrande befindlichen Coronargefäßastes.

Der 3. Fall behandelt die Krankengeschichte des Kutschers F. F. Das bei ihm diagnostizierte „Panzerherz" verdankt seine Entstehung einem Kriegstrauma, bei dem es möglicherweise zu einer Blutung in den Herzbeutel gekommen war. Es liegen hier ausgedehnte

Verkalkungen vor, die das ganze Herz panzerförmig umklammern. Die Hauptmasse der Kalkablagerungen liegt an der dem Zwerchfell aufliegenden Herzfläche und am unteren Rande des rechten Ventrikelvorhofbogens. Außer der allseitigen Umklammerung des Herzens liegen außerdem ausgedehnte Verschwartungen zwischen Herz, Zwerchfell und vorderer Brustwand vor.

Die Fälle haben gezeigt, daß diagnostisch die Röntgenuntersuchung von ausschlaggebender Bedeutung ist, während das Elektrokardiogramm keine sichere Diagnosestellung zuläßt. Die Kymographie verdeutlicht in hervorragender Weise die Bewegungsvorgänge des Herzens im Kalkpanzer und hält das in objektiver Form fest, was bisher den subjektiven Eindrücken des betreffenden Untersuchers bei der Durchleuchtung unterlag.

Die Therapie ist je nach Lage des Falles eine konservative, dann beschränkt sie sich auf allgemeine Mittel zur Unterstützung der Herztätigkeit und des Kreislaufs, oder auch eine chirurgische, wenn die Möglichkeit besteht, durch Lösung von Verwachsungen oder Sprengung des Kalkpanzers die Zwangslage des Herzens zu beseitigen oder zu bessern.

Die Prognose ist in den meisten Fällen ungünstig. Dort, wo erst einmal infolge der Verwachsungen oder Kalkeinlagerungen im Herzbeutel Krankheitserscheinungen aufgetreten sind, sind diese im allgemeinen nicht zu beseitigen. Die meisten Patienten bleiben für immer arbeitsunfähig und zeigen mehr oder weniger starke Herzinsuffizienzerscheinungen. Nur in seltenen Fällen ist die Beeinträchtigung der Herzfunktion so wenig gestört, daß die Veränderungen unerkannt bleiben oder nur als Zufallsbefund entdeckt werden.

Literaturverzeichnis.

1. Boden: Elektrokardiographie f. d. ärztliche Praxis, S. 128, 1932.
   Weber: Die Elektrokardiographie, 1935.
2. B. de Boer: Ueber die Folgen der Sperrung der Kranzarterien für das Entstehen von Kammerflimmern. Gleichzeitig ein Beitrag zur Kenntnis der Entstehung des plötzlichen Herztodes. Z. f. Inn. Med. 47, II. 713, 1923.
3. Dax, R.: Bericht über 2 operierte Fälle von Pericarditis calculosa. Zentr. Bl. f. Chirurgie, 1934, Nr. 46, 2694.
4. Dietlen: Herz und Gefäße im Röntgenbild.
5. Eichhoff: Zur operativen Behandlung der Pericarditis calculosa. Z. f. Chirurgie, 1935, Nr. 44, 2633.
6. Felix: Tätigkeit des Herzens bei Variation des Druckes über der Herzoberfläche. Z. f. Chir. 1931, Nr. 26, 1164 und 1930, Nr. 46, 2861.
7. Fischer, H.: Die Grundlagen thorakoplastischer Maßnahmen zur mechanischen Beeinflussung der Arbeit des vergrößerten Herzens. Z. f. Chir. Nr. 28, 1753.
8. Fischer: Herzbeutel u. Herzchirurgie. Z. f. Chirurgie, 1935, 21, 5, 1228. 5, 1228.
   Weltz: Die Bewegungen des sagittalen Herz- und Aortenbildes bei der Atmung. F. a. d. Geb. d. Rö. Str. 50/H. 2.
9. Jens Foged und Tarben Geill (Kopenhagen): Die prognostische Bedeutung praeoperativer Elektrocardiographie und Röntgen-Untersuchung des Herzens. Z. f. Chirurgie, 1936, S. 2017.
10. Goetze: Traumatische Herzbeutelschwielen. Z. f. Chirurgie, 1934, Nr. 46, 2696.
11. v. Hecker, H.: Ausgedehntes Panzerherz als Zufallsbefund. Fortschr. a. d. Gebiet d. Rö-Strahlen. 31/264.
12. Matthes und Läwen: Zur operativen Behandlung der narbigen Herzbeutelsynechie. Z. f. Chir. 1929, Nr. 10, 604.
13. M. Matthes und H. Curschmann: Lehrbuch der Differentialdiagnose Innerer Krankheiten.
14. Von der Mandele: Pulsus paradoxus.
15. Päßler, H. W.: Zur Entstehung und Behandlung der schwieligen Paricarditis. Z. f. Chir. 1933, Nr. 40, 2391.
16. F. de Quervain, A. Schüpbach (Bern): Ueber schwielige Pericarditis und ihre chirurgische Behandlung. Z. f. Chirurgie, 1934, Nr. 46, 2696.
17. Rieder, H.: Das „Panzerherz". Fortschr. a. d. Geb. d. Rö. Str. 20/50. 20/50.
18. Rohde, C.: Die Stauung der unteren Hohlvene vor dem rechten Herzen und ihre Bedeutung im Krankheitsbilde der Pericarditis adhaesiva. Z. f. Chir. 1928, Nr. 7. 422.
19. Rummert, O.: Ueber Pericardverkalkungen. Fortschr. a. d. Geb. d. Rö-Strh. Bd. 55, H. 3.
20. Schinz, Baensch-Friedl: Lehrbuch der Röntgen-Diagnostik.
21. Schwertfeger: Z. f. Chirurgie, 1934, Nr. 46. 2694.
22. Stumpf, Weber, Weltz: Röntgenkymographische Bewegungslehre Innerer Organe.

Lebenslauf.

Ich, Richard August, wurde am 5. 4. 1909 als Sohn des Lehrers Richard August in Berlin-Wilmersdorf geboren und besuchte zunächst das Goethe-Gymnasium in Wilmersdorf, dann das Grunewald-Gymnasium, wo ich im Jahre 1928 das Abiturientenexamen ablegte.

Im Anschluß daran studierte ich auf der Friedrich-Wilhelms-Universität zu Berlin Medizin und legte am 28. April 1931 die ärztliche Vorprüfung ab. Am 5. Mai 1934 folgte die ärztliche Hauptprüfung.

Das praktische Jahr brachte ich am Martin Luther-Krankenhaus in Berlin-Grunewald zu und arbeitete dort auf der Chirurgischen und Inneren Abteilung. Am 5. Mai 1935 erhielt ich die Approbation als Arzt. In der Folgezeit arbeitete ich als Hilfsarzt am Martin Luther-Krankenhaus weiter, widmete mich dann der Röntgenologie und wurde Assistenzarzt am Horst Wessel-Krankenhaus. Nach dreivierteljährlicher Ausbildung im Röntgenfach setzte ich meine internistische Ausbildung als Assistenzarzt am „Paulinenhaus" fort. Am 17. April 1939 wurde ich Oberarzt an der gleichen Krankenanstalt.

Am 14. August 1939 wurde mir die Anerkennung als Facharzt für Innere Medizin erteilt.